

Se procede a efectuarse biopsia, en la cual reportan una epidermis atrofica con escaza capa cornea, ortoqueratósica, laxa e hiperpigmentación de la capa basal. La dermis superficial, media y profunda están ocupadas por una neoformación bien circunscrita, constituida por numerosos haces musculares lisos, delgados con núcleos centrales, las cuales se entremezclan con escasas fibras de colágena dispuestas en diferentes direcciones. Se realiza tinción especial de Masson positiva para fibras musculares. El estroma circundante tiene algunos vasos dilatados.

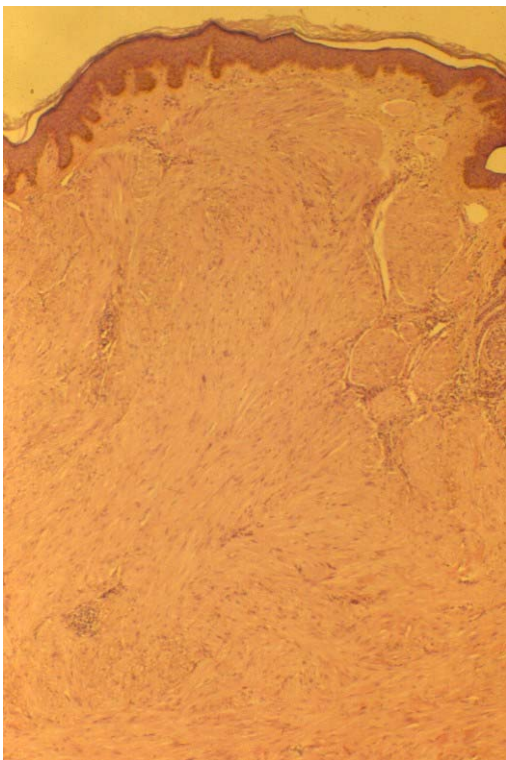


Figura 4. Se observa neoformación subepidermica que se tiñe igual que la colágena. (H-E 4X).

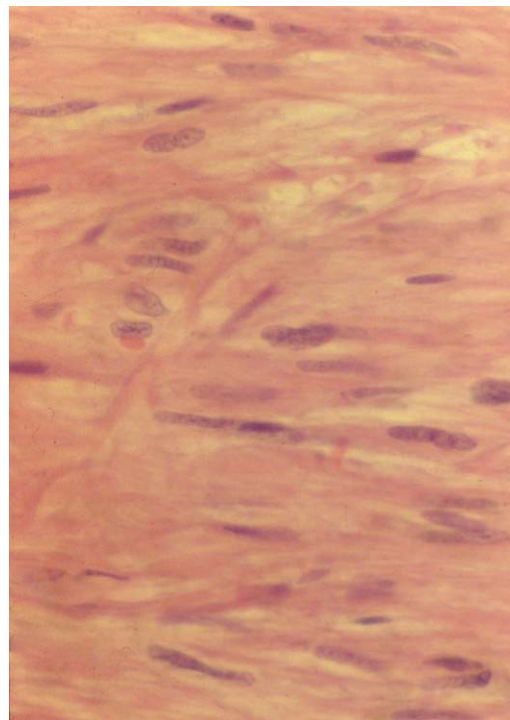


Figura 5. Con un mayor aumento, se observan los característicos núcleos elongados, centrales, de extremos romos que corresponden a fibras musculares. (H-E 40X).

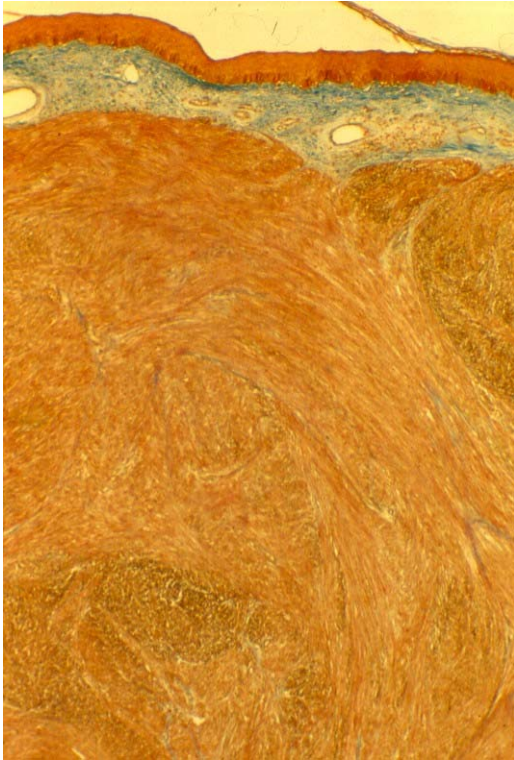


Figura 6. Aquí se pone en evidencia la naturaleza típica del tumor de fibras musculares.
(Tricrómico de Masson 4X)

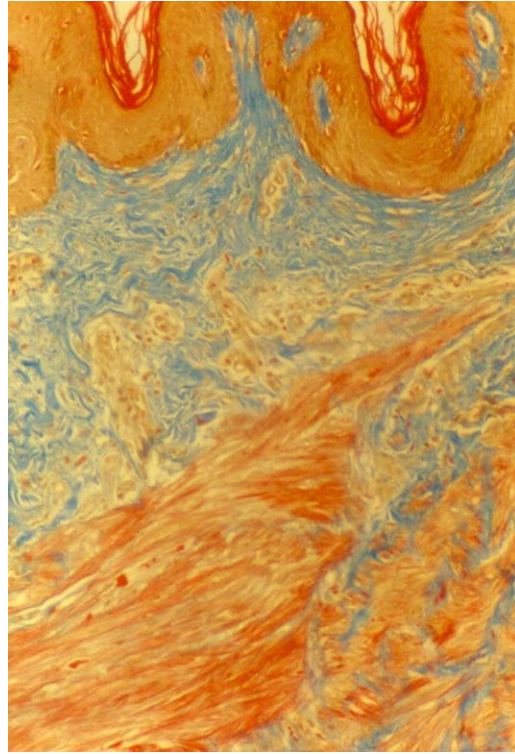


Figura 7. En la dermis sobresalen fibras musculares neoformadas que corresponden a piloleiomioma.
(Tricrómico de Masson 10X)

DIAGNOSTICO:

PILOLEIOMIOMAS MULTIPLES

DISCUSIÓN

Dentro de los casos reportados de piloleiomiomas los más frecuentes son los múltiples, como en este caso. Se pueden llegar a encontrar desde cientos a miles de lesiones en un mismo paciente. En algunos de estos casos se ha demostrado un patrón

autosómico dominante con penetrancia incompleta; en algunos otros su presencia es esporádica.

El dolor presente en estas lesiones varía de moderado a intenso, como en el caso de nuestro paciente, y en algunos casos puede llegar a ser incapacitante. Generalmente está inducido por descensos de temperatura, emociones fuertes, tacto, presión o traumatismos. Algunos autores refieren que este dolor se presenta por compresión de fibras nerviosas o aumento de elementos nerviosos en las lesiones, mientras que otros sugieren que la causa principal es la contracción autónoma de las fibras musculares del tumor. En algunos casos pueden ser evidentes los espasmos musculares en las lesiones.

Histológicamente los tumores están compuestos por fibras de músculo liso que se entrelazan con fibras colágena, lo cual, a causa de su parecida coloración, hacen difícil su diferenciación, lo que hace necesaria la utilización de tinciones especiales. Estas fibras musculares contienen núcleos centrales, delgados y elongados. Los núcleos en los fibroblastos son más pequeños que los que se observan en las fibras musculares, y además muestran bordes afilados. Los vasos musculares pueden presentar discretas áreas de vacuolización.

El reporte histológico de nuestro paciente describía la mayoría de las características mencionadas en la literatura, por lo que confirmamos el diagnóstico inicial de piloleiomiomas.

Entre los diagnósticos diferenciales más frecuentes tenemos a los neurofibromas, en donde lo que nos da la pauta para su diferenciación es la consistencia de la lesión;

lipomas, y otros tumores cutáneos dolorosos, dentro de los que se encuentran los angioliipomas, el tumor glómico y el espiradenoma ecrino.

El tratamiento de los piloleiomiomas depende del número y topografía de las lesiones así como de la presencia o ausencia de síntomas; en el caso de ser únicos, el tratamiento de elección es la extirpación quirúrgica; sin embargo se ha reportado un a recurrencia del 50%, las cuales pueden llegar a presentarse de 6 semanas a 15 años posterior a su extirpación.

En el caso de piloleiomiomas múltiples se han utilizado crioterapia, electrofulguración y radiofrecuencia con resultados variables. Christenson, Smith y Arpey, han reportado buenos resultados con el uso de Láser CO2.

No obstante, el principal problema con que nos enfrentamos en estos pacientes no es la aparición de nuevas lesiones, sino más bien el intenso dolor que presentan. Para esto se han descrito el uso de medicamentos como nitroglicerina, nifedipina y fenoxibenzamina con resultados muy variables. Recientemente se ha utilizado con éxito la Gabapentina con buenos resultados, presentando una importante disminución de los síntomas con 2 semanas de uso.

En el caso de nuestro paciente el manejo fue la extirpación quirúrgica de las lesiones que le ocasionaban mayor dolor. Para el resto de lesiones no aceptó ningún tratamiento por ser mínima la molestia.

BIBLIOGRAFÍA

- Thyresson HN, Su WPD. Familial cutaneous leiomyomatosis. *J Am Acad Dermatol* 1981; 4: 430-4.
- Albrecht S. Neoplasias and hyperplasias of neural and muscular origin. En: Fitzpatrick's *Dermatology in General Medicine*. EUA: Ed McGraw-Hill, 6th ed, 2003: 1033.
- Bielsa I. Tumores mesenquimales. En: Ferrandíz C. *Dermatología Clínica*. España: Ed. Harcourt, 2da. ed, 2001: 352.
- Hinostroza DD y cols. Piloleiomiomas cutáneos múltiples. *Rev Cent Dermatol Pascua* 2002; 11: 91-3.
- Smith C, Glaser D, Leonardo C. Zosteriform multiple leiomyomas. *J Am Acad Dermatol* 1998; 38: 272-3.
- Holst V, Junkins-Hopkins J, Elenitsas R. Cutaneous smooth muscle neoplasms: Clinical features, histologic findings and treatment options. *J Am Acad Dermatol* 2002; 46: 477-90.
- Ollague K. Varón con pápulas y placas normocrómicas en espalda. *Med Cut ILA* 1989; 17: 339-42.
- Verazaluce B, Morales M, Ramos A. Leiomiomas cutáneos múltiples. Comunicación de un caso y breve revisión de la literatura. *Rev Cent Dermatol Pascua* 1998; 7: 55-60.
- Spencer JM, Amonette RA. Tumors with smooth muscle differentiation. *Dermatol Surg* 1996; 22: 761-8.
- Archer CB, Greaves MW. Assessment of treatment for painful cutaneous leiomyomas. *J Am Acad Dermatol* 1987; 17: 141-2.

- Venencie PY et al. Multiple cutaneous leiomyomata and erythrocytosis with demonstration of erythropoietic activity in the cutaneous leiomyomata. *Br J Dermatol* 1982; 107: 483-6.
- Fisher WC, Helwig EB. Leiomyomas of the skin. *Arch Dermatol* 1963; 88: 510-20.
- Fernández-Pugnaire MA, Delgado-Florencio V. Familial multiple cutaneous leiomyomas. *Dermatology* 1995; 191: 295-8.
- Raj S et al. Cutaneous pilar leiomyoma: clinicopathologic analysis of 53 lesions in 45 patients. *Am J Dermatopathol* 1997; 19: 2-9.
- Montgomery H, Winkelmann RK. Smooth-muscle tumors of the skin. *Arch Dermatol* 1959; 79: 32-41.
- Lever W, Schaumburg-Lever G. Tumors of fatty, muscular, and osseous tissue. En: Lever. *Histopathology Of The Skin*. EUA. Ed. J.B. Lippincott Company, 1990: 728.
- Christenson Lj, Smith K, Arpey Cl. Treatment of multiple cutaneous leiomyomas with CO₂ laser ablation. *Dermatol Surg* 2000; 26: 319-22.
- Alam M, Rabinowitz A, Engler D. Gabapentin treatment of multiple piloleiomyomas-related pain. *J Am Acad Dermatol* 2002; 46: S27-29.